

Porfiria cutánea *tarda*



Belén Morales Franco

Médica adjunta. Servicio de Urgencias. Hospital de la Vega Lorenzo Guirao de Cieza. Gerencia de Área IX del Servicio Murciano de Salud. Murcia.



María Navarro Fuentes

Médica interna residente de medicina familiar y comunitaria. Servicio de Urgencias. Hospital de la Vega Lorenzo Guirao de Cieza. Gerencia de Área IX del Servicio Murciano de Salud. Murcia.



Elena Martínez Carracelas

Médica interna residente de medicina familiar y comunitaria. Servicio de Urgencias. Hospital de la Vega Lorenzo Guirao de Cieza. Gerencia de Área IX del Servicio Murciano de Salud. Murcia.

Mi paciente es un varón de 47 años, con antecedentes de consumo de drogas por vía parenteral hasta hace años y hepatitis crónica por el virus de la hepatitis C (VHC), que niega consumo de fármacos. Consulta en urgencias por la aparición de lesiones no pruriginosas en las manos desde hace meses, coincidiendo con un consumo abusivo de alcohol, lesiones que empeoraron con la exposición al sol en su trabajo en el campo. Niega antecedentes familiares de cuadros similares. Por estas lesiones, ha acudido en varias ocasiones a su centro de salud, recibiendo múltiples diagnósticos como «reacción alérgica», «procesos inflamatorios localizados» y «celulitis». Al no mejorar, acude al servicio de urgencias de nuestro hospital.

Al explorarle, observamos que presenta un fototipo II según la escala de Fitzpatrick, es decir, una

piel sensible a la luz solar, clara, con pecas, ojos castaños, pelo castaño claro, como corresponde a una puntuación total de 18¹, con vesículas tensas de contenido seroso, erosiones de milímetros, no exudativas, algunas cicatrizadas, que dejan máculas eritematosas, que se vuelven blanquecinas en el dorso de las manos (fig. 1). La distribución simétrica de las lesiones del paciente nos orienta hacia una patología endógena, pudiendo descartar procesos infecciosos; al no referir consumo de fármacos, descartamos reacciones a fármacos o pseudoporfiria; al no encontrar afectación de otras zonas del cuerpo, descartamos enfermedades ampollosas autoinmunitarias; tampoco observamos lesiones en otras zonas fotoexpuestas, como veríamos en la erupción polimorfa solar. Por lo tanto, llegamos al diagnóstico clínico de presunción de porfiria cutánea *tarda* (PCT)

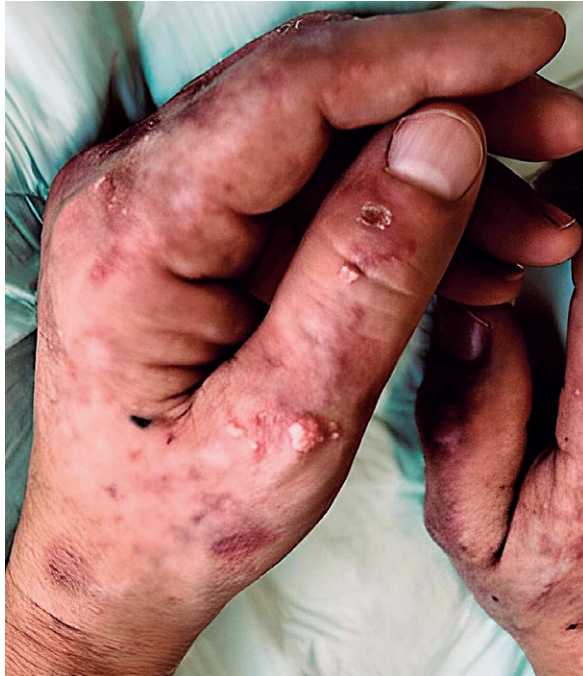

FIGURA 1. Imagen clínica de las lesiones de las manos del paciente.

como primera posibilidad, sin descartar todavía la posibilidad de diagnosticar lupus eritematoso ampolloso o dermatitis facticia (fig. 2).

Se solicitó hemograma, bioquímica con glucemia, hierro, ferritina, transaminasas, prueba de Hoesch en orina y uroporfirina en orina de 24 horas, mostrando ligera elevación de las transaminasas, prueba de Hoesch positiva y uroporfirina en orina de 24 horas de 2667 µg (normal: <46 en hombres).

Se remitió a anatomía patológica una muestra de biopsia cutánea, donde se encontró una ampolla subepidérmica, con escaso infiltrado inflamatorio, de la dermis papilar a la dermis reticular y depósitos PAS+ (ácido peryódico de Schiff) perivasculares (fig. 3).

Por lo tanto, llegamos al diagnóstico de PCT por las lesiones cutáneas, los resultados analíticos y los factores de riesgo que presenta (hepatopatía crónica y consumo de alcohol).

Se aconsejó como tratamiento protección de las radiaciones solares con ropa y filtros, no consumir

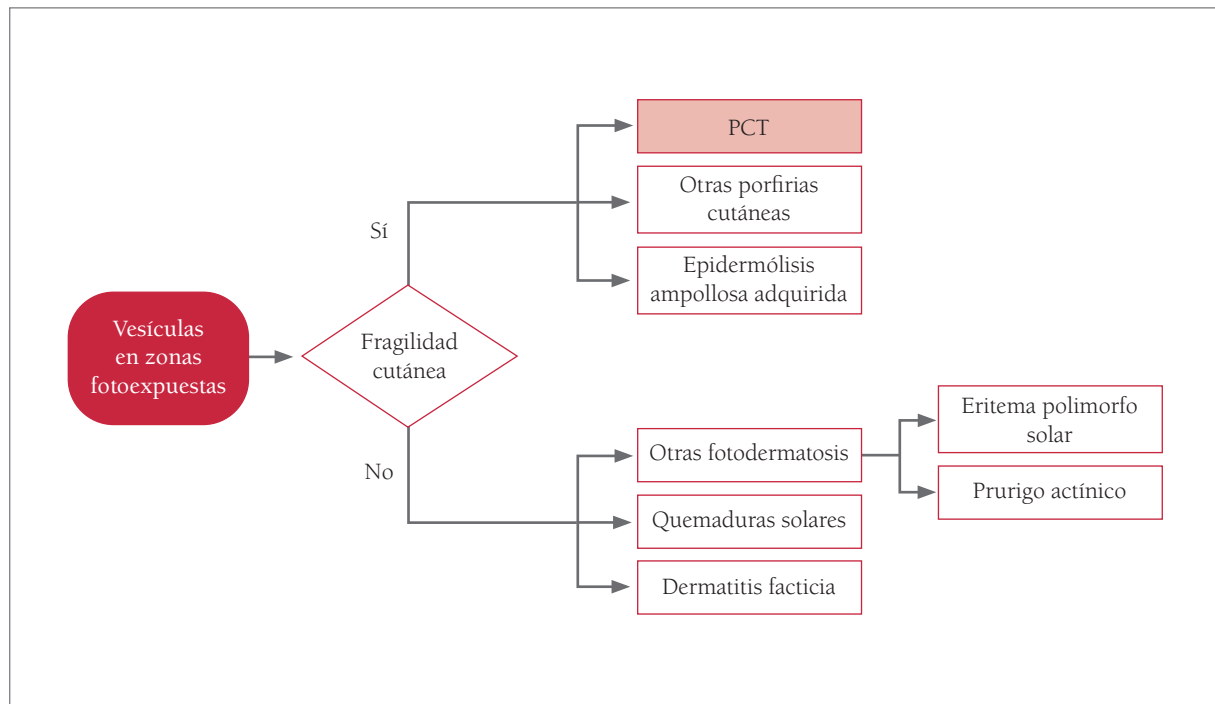


FIGURA 2. Diagnóstico diferencial de las lesiones cutáneas de la porfiria cutánea *tarda* (PCT).

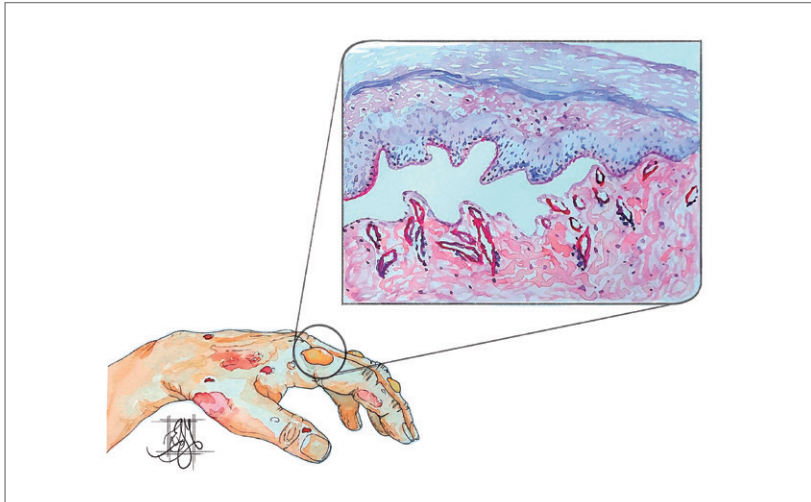


FIGURA 3. Ilustración de la imagen anatomopatológica de las lesiones cutáneas (autora: Elena Martínez Carracelas).

alcohol y se le pautó cloroquina (125 mg) por vía oral, dos veces a la semana.

En el seguimiento en consultas de hematología y dermatología, evoluciona satisfactoriamente, disminuyendo las manifestaciones cutáneas y las porfirinas en orina y heces, mejorando su calidad de vida.

En 1874, Schultz describió el primer caso en un paciente con signos de fotosensibilidad cutánea, acompañado de excreción urinaria de color rojo. Posteriormente, Bausmark llamó a estos pigmentos *urohematina* y *urofuscohematina*. En 1911, Günther consideró a las porfirias trastornos metabólicos y las clasificó. El 1937, se introdujo el término PCT².

La PCT se debe a una deficiencia de la enzima uroporfirinógeno-decarboxilasa (UROD) hepática, quinta enzima de la vía metabólica del grupo hemo, encargada del paso de uroporfirinógeno III a coproporfirinógeno III². En la PCT I, esporádica, la deficiencia queda limitada al hígado y no hay predisposición genética. En general, esta enfermedad se manifiesta a partir de la mitad de la vida³. La PCT de tipo II es un trastorno heredado en forma autosómica dominante con penetrancia limitada. Puede desarrollarse a una edad más temprana que en el tipo I, a veces, hasta en la infancia. En muchos casos, se requieren factores adicionales, por lo que se considera una enfermedad multifactorial, donde se suele encontrar más de un precipitante³, como son la

transgresión alcohólica, los estrógenos del embarazo o los anticonceptivos, las infecciones virales (virus de la hepatitis B [VHB], VHC y virus de la inmunodeficiencia humana [VIH]), las enfermedades con depósito de hierro (hemocromatosis), el tabaquismo, la exposición a hidrocarburos aromáticos policíclicos y los fármacos inductores del citocromo P-450 (fenitoína, griseofulvina, sulfamidas, isoniazida, etc.)⁴.

Representa el 80-90 % de las porfirias y la enfermedad es sintomática en 1 de 10 000 habitantes, variable según las zonas geográficas (1/2000 en España; 1/25 000 en los Estados Unidos)⁵. El 60 % de los pacientes son varones y, sobre todo, después de la cuarta década de la vida⁶.

Las manifestaciones cutáneas se deben al efecto de la radiación lumínica sobre las porfirinas acumuladas en la piel, liberando radicales libres, que dañan los tejidos y determinan la aparición de ampollas en las zonas fotoexpuestas⁷. Generalmente, no se asocia a síntomas sistémicos, neurológicos o anemia⁴.

Las pruebas de laboratorio son imprescindibles para concluir un diagnóstico de PCT, cuantificando niveles elevados de porfirinas totales, porfobilinógeno (PBG) y ácido delta-aminolevulínico (ALA) en orina. La prueba de Hoesch evidencia de forma rápida la elevación de PBG en orina. Un resultado positivo orienta al clínico sobre el origen porfirico de la clínica inespecífica del paciente^{8,9}. En algunas

circunstancias poco frecuentes, puede dar un falso negativo: pacientes con la rara porfiria ALA-D (ALA-dehidrasa) o con envenenamiento por plomo (donde se acumula ALA, pero no PBG), los sujetos tratados con arginato, los casos en que el aumento de los niveles de ALA y PBG sea transitorio y en los casos de alta excreción urinaria de bilinógeno¹⁰.

El tratamiento consiste en medidas generales, sangrías y/o fármacos antipalúdicos en dosis bajas, ya que las dosis más altas pueden causar fotosensibilidad y hepatotoxicidad, sin mayor efectividad, que actúan aumentando la excreción urinaria de porfirinas y la captación hepática de hierro⁴.

Tiene buen pronóstico, aunque las lesiones pueden recurrir meses o años después^{4,5}.

La descripción de estos casos poco frecuentes, su tratamiento y evolución facilitan el conocimiento de esta enfermedad y sus posibilidades terapéuticas, siendo de gran importancia el diagnóstico oportuno para evitar las induraciones esclerodérmicas en los casos no diagnosticados ni tratados.

BIBLIOGRAFÍA

1. Marín D, Del Pozo A. Fototipos cutáneos. *Conceptos generales. Offarm.* 2015;24(5):136-7.
2. Bologna JL, Jorizzo JL, Schaffer JV. *Porphyria.* En: *Dermatology.* 4.ª ed. Filadelfia: Elsevier; 2017. p. 773-83.
3. Rudnick S, Bonkovsky HL. Editorial: hepatitis C and porphyria cutanea tarda in 2020. *Aliment Pharmacol Therap.* 2020;51(12):1432-4.
4. Sánchez MF, Navarrete J, Buchroithner C. Porfiria cutánea tarda: revisión de la literatura a propósito de un caso. *Rev Chilena Dermatol.* 2015;31(3):265-71.
5. Di Pierro E, De Canio M, Mercadante R, Savino M, Granata F, Tavazzi D, et al. Laboratory diagnosis of porphyria. *Diagnostics (Basel).* 2021;11(8):1343.
6. Anderson KE, Sassa S, Bishop DF, Desnick RJ. Disorders of heme biosynthesis. X-linked sideroblastic anemia and the porphyrias. En: Scriver CR, Beaudet AL, Sly WS, Valle D (eds.). *The metabolic and molecular bases of inherited diseases.* 8.ª ed. Nueva York: McGraw-Hill; 2000. p. 2961-3062.
7. García LY, García HMP, Saavedra RCC, Pérez BC, Hernández CA. Porphyria cutanea tarda. *Folia Dermatol Cubana.* 2012;6(3).
8. González-Meneses A (coord.). *Guía asistencial de porfirias.* Sevilla: Servicio Andaluz de Salud, Consejería de Salud, Junta de Andalucía; 2011. Disponible en: https://www.sspa.juntadeandalucia.es/servicioandaluzdesalud/sites/default/files/sinfiles/wsas-media-pdf_publicacion/2021/GUIA_ASISTENCIAL_PORFIRIAS_0.pdf
9. Santamaría M, Antón N, Navarro J. Diagnóstico precoz de porfirias en fase aguda. *Med Lab Vistazo.* 2018;9:15-9.
10. Mejía JJ, Jaramillo G, Gómez LF, Jaramillo MA, Caballero D. Porfirias agudas: manifestaciones. *Repert Med Cir.* 2020;29(1):19-31.